

# Manejo integral de tricobezoar: Reporte de caso

## *Management of trichobezoar: case report*

Génesis Velázquez Blanco <sup>1,3</sup>, Daniel Victoria Sánchez <sup>2</sup>.

### Introducción

Un bezoar es un conglomerado de material extraño en el tracto digestivo. El tricobezoar es la variante más común (50% de los casos). El 90% de ellos ocurre en el sexo femenino, la mayoría en menores de 30 años; la edad más común oscila entre los 10 y los 20 años. Estos conglomerados son de tamaño variable, mismo que depende del hábito de la tricofagia, del tiempo de evolución, y de la longitud y cantidad de cabello ingerido. En cuanto a la presentación clínica se describe la triada clásica: dolor abdominal (37%), pérdida de peso (38%) y masa abdominal palpable preferentemente epigástrica (70%). Los tricobezoares son resistentes a la disolución enzimática, por lo que requieren manejo endoscópico o quirúrgico. Se asocian a enfermedades mentales como trastornos del espectro de la ansiedad, trastorno obsesivo compulsivo, y discapacidad intelectual.

Este hallazgo quirúrgico es poco reportado. En México se han descrito cuatro casos clínicos, dos de ellos en la Ciudad de México, uno en Culiacán, y el último en Veracruz.

**Caso.** Paciente femenino de 17 años con antecedente psiquiátrico de sintomatología ansiosa que condiciona la práctica de tricofagia desde la infancia. Recibió atención en tercer nivel de atención por parte del servicio de cirugía en donde se realizó extracción quirúrgica. Posteriormente, se solicitó valoración psiquiátrica para complementar su manejo terapéutico. Egreso por mejoría clínica.

---

Fecha de recepción:

27/04/22

Fecha de aceptación:

05/01/2023

<sup>1</sup> Médico especialista en Cirugía General, jefe de la División de investigación en salud de la UMAE, HEP “Gral de Div. Manuel Ávila Camacho”, Instituto Mexicano del Seguro Social. Puebla, Puebla, México.

<sup>2</sup> Médico especialista en Anatomía Patológica, Maestro en Medicina Forense, Adscrito al Instituto de Medicina Forense, Universidad Veracruzana. Boca del Río Veracruz, México.

<sup>3</sup> Médico especialista en Anatomía Patológica adscrito al departamento de Anatomía Patológica de la UMAE HEP “Gral de Div. Manuel Ávila Camacho”, Instituto Mexicano del Seguro Social. Puebla, Puebla, México.

Conflicto de intereses: los autores declaramos no tener ningún tipo de conflicto de intereses en la realización y/o publicación del presente trabajo.

**Discusión.** El reporte de este caso permitió definir la causa del arrancamiento del cabello, así como la comprensión del contexto psicoemocional que rodea a la paciente y los factores estresantes internos que detonan la impulsividad. Constituye el segundo reportado, y el primero con intervención integral en el estado de Veracruz.

**Conclusión.** El manejo terapéutico de un tricobezoar no finaliza con la extracción quirúrgica; es necesario complementar el abordaje clínico con una valoración psiquiátrica que defina la etiología de la tricotilomanía, así como la existencia de alguna comorbilidad.

**Recomendaciones:** Elaborar una historia clínica completa que incluya los antecedentes psiquiátricos, y realizar una exploración física detallada. Colaborar con las especialidades que sean necesarias para integrar un tratamiento adecuado.

Palabras clave: Tricobezoar, Tricotilomanía, Tricofagia, Trastorno psiquiátrico, Masa abdominal.

## Abstract

**Introduction.** A bezoar is a collection of foreign material in the digestive tract. Trichobezoar is the most common variant (50% of cases). They occur predominantly in the female sex (90%) the majority in those under 30 years, most commonly occurring between the ages of 10 and 20. They are of variable size, depending on the rate of occurrence of trichophagia, time of evolution and the length and quantity of ingested hair. Clinical presentation often presents the classic triad:

abdominal pain (37%), weight loss (38%) and palpable abdominal mass, predominantly epigastric (70%). Trichobezoars are resistant to enzymatic dissolution and therefore require endoscopic or surgical management. They are also associated with mental illnesses such as anxiety disorders, obsessive-compulsive disorder, and intellectual disability.

This surgical finding is rarely reported. In Mexico, four clinical cases have been described, two of them in Mexico City, one in Culiacán and the last one in Veracruz.

**Case.** A 17-year-old female patient with a psychiatric history of an anxiety symptoms that has developed into an impulse control disease of trichotillomania and trichophagia. She received medical attention at a third level of care institution by the surgery service where surgical extraction was performed. Subsequently, a psychiatric evaluation was requested to complement therapeutic management protocol.

**Discussion.** The report of this case allows us to define the cause of trichotillomania and trichophagia; it also helps us understand the psycho-emotional context that surrounds the patient and the internal stressors that trigger impulsivity. It is the second reported and the first with comprehensive intervention in the state of Veracruz.

**Conclusion.** The therapeutic management of a trichobezoar does not end with surgical removal; it is necessary to complement clinical approach with psychiatric assessment that defines the aetiology of trichotillomania and whether there is any comorbidity.

**Recommendations:** Prepare a complete clinical history, including psychiatric history, and perform a detailed physical examination. Collaborate with other clinical specialties that are necessary to integrate an adequate diagnosis and treatment.

**Keywords:** Trichobezoar, Trichotillomania, Trichophagia, Psychiatric disorder, Abdominal mass.

## INTRODUCCIÓN

Un bezoar es un conglomerado de material extraño en el tracto digestivo y puede ser clasificado de acuerdo con su constituyente primario: cabello (tricobezoar), plantas (fitobezoar), quimiobezoares, lactobezoares (en neonatos), farmacobezoares, etc. Comparten la característica en común de resistir la acción de los jugos digestivos, lo que les permite formar concreciones. (Morales et al., 2010).

El término bezoar se deriva de las palabras badzher del árabe, del turco panzehir, del persa padzhar y del hebreo beluzzar, que significan antiveneno o antídoto, ya que en la antigüedad se les atribuyeron propiedades medicinales, entre las cuales se incluía el tratamiento para la lepra y la peste. Existen registros de bezoares desde los siglos II y III antes de Cristo, pero no fue hasta 1779 que Baudaman publicó el primer caso, y en 1883 Schonborn practicó el primer tratamiento quirúrgico de un tricobezoar. (Pinilla et al., 2016).

El tricobezoar es la variante más común (50%); consiste en una masa de cabello que se ubica dentro del estómago, aunque se han reportado algunos casos que abarcan hasta el intestino. Esta variante se asocia a ciertas enfermedades mentales, como trastornos del espectro de la ansiedad y discapacidad intelectual. Aproximadamente en 30% de los casos se presenta tricofagia y, de éstos, sólo el 1% requiere manejo quirúrgico. (Olivera et al., 2016).

Una forma rara de tricobezoar es el síndrome de Rapunzel, que evoca el famoso cuento de los hermanos Grimm, y que consiste en la presencia de cabello en el intestino delgado, con una gran masa de cabello fija en el estómago como ancla, es decir, una extensión del tricobezoar gástrico hacia duodeno o intestino delgado. (Vázquez et al., 2011)

Los tricobezoares ocurren en 90% de los casos en el sexo femenino, la mayoría en menores de 30 años; la edad más común se ubica entre los 10 y los 20 años. Son de tamaño variable y dependen del hábito de tricofagia, el tiempo de evolución, y la longitud y la cantidad de cabello deglutido. (Olivera et al., 2016).

En cuanto al cuadro clínico, éste incluye la triada clásica: dolor abdominal (37%), pérdida de peso (38%), y masa abdominal palpable, preferentemente epigástrica (70%). Las manifestaciones clínicas dependen de la localización del bezoar. En el interrogatorio se pueden identificar antecedentes de ingesta de cuerpos extraños, hábito de pica, tricofagia, tricotilomanía y alopecia regional. Respecto a los estudios de imagen, en el ul-

trasonido se obtienen hallazgos que confirman la sospecha diagnóstica. En dicho estudio, en ocasiones se observa una gran masa intraluminal, ecogénica, con sombra acústica que simula una lesión calcificada. Otro examen, como la serie esófago gastroduodenal, puede mostrar una imagen grande, de defecto de llenado, en el que el material baritado se introduce en los intersticios del bezoar produciendo un aspecto característico de moteado o rallado. La tomografía computarizada permite visualizar la masa intragástrica, sus dimensiones y su extensión hacia el intestino delgado. Se llega a observar una imagen hipodensa, heterogénea, intraluminal en la cavidad gástrica o duodenal. Si se introduce contraste oral se visualiza una masa circunscrita de densidad heterogénea que moldea dicha cavidad. (Morales-Fuentes, et al., 2010).

Lo exámenes de laboratorio pueden corroborar la presencia de anemia, hipoproteïnemia y esteatorrea. La endoscopia de tubo digestivo alto confirma la presencia de cuerpo extraño, y permite el diagnóstico de enfermedades predisponentes, así como su extracción. Los tricobezoares son resistentes a la disolución enzimática, por lo que requieren manejo endoscópico o quirúrgico. (Pinilla, et al., 2016)

Durante los últimos años, se han descrito diversas técnicas de extracción endoscópica; éstas suelen ser tediosas, y son necesarias varias sesiones para la extracción total, por lo que la resolución quirúrgica es la mayormente utilizada, sobre todo cuando el tricobezoar es grande y compacto. Para la extracción

completa se llevan a cabo gastrostomías, y pueden ser necesarias enterotomías con su posterior cierre. También se ha practicado la remoción laparoscópica de bezoares obteniendo buenos resultados; sin embargo, no se cuenta con suficiente experiencia en estos procedimientos por la baja incidencia de casos. La mortalidad del tratamiento quirúrgico se reporta en un 5%; la necesidad de reintervención es rara. (Olivera, et al., 2016). La tricotilomanía o alopecia neuromecánica se define como el arrancamiento repetitivo del cabello que provoca zonas de alopecia (Woods, et al., 2006).

La palabra etimológicamente proviene de *thris*, ‘pelo’, ‘tillo’, ‘tirar’, y el sufijo “manía”, que implica importantes alteraciones psicopatológicas (Rodríguez et al., 2008).

El fenómeno de arrancamiento de cabello se ha reconocido desde hace siglos. Se describen manifestaciones clínicas en episodios de la *Biblia*, *La Ilíada* de Homero, y en obras de William Shakespeare. La primera referencia en la literatura médica se atribuye a Hipócrates quien, en su libro *Epidermics*, sugiere que todos los médicos deben examinar si su paciente se arranca el cabello como parte de su exploración general para determinar si alguna enfermedad está presente. En textos médicos modernos apareció el término tricofagia antes de que se hablara del arrancamiento de cabello. La tricotilomanía se encuentra dentro del espectro obsesivo compulsivo (Chamberlain, et al., 2009). Afecta de 0.6% a 1% de la población mundial, más frecuente en mujeres (Papazisis, et al., 2008). Entre los factores biológicos se mencionan

anormalidades en los sistemas serotoninérgico y dopaminérgico. Por estudios de resonancia magnética se ha observado que en estos pacientes los volúmenes del putamen y del ventrículo izquierdo están disminuidos, mientras que las funciones cerebelosas y parietales se encuentran aumentadas. Los casos más graves de tricotilomanía presentan una actividad disminuida en las regiones frontal y temporal (Chamberlain, et al., 2009).

Características específicas del cabello y de las experiencias emocionales pueden desencadenar un episodio de arrancamiento. Algunos factores físicos que evocan el arrancado pueden ser el color del pelo (gris), su forma (rizado) y su textura (áspero). Los estados afectivos negativos como ansiedad, tensión, soledad, fatiga, culpa, enojo, indecisión o frustración pueden ser detonantes, así como situaciones específicas: leer, estudiar, sentarse en el trabajo o en la escuela, ver televisión, hablar por teléfono, manejar un auto, o encontrarse en el sanitario o en una habitación.

A continuación, se enlistan los criterios diagnósticos de tricotilomanía según el DSM-V.

- Arrancarse el pelo de forma recurrente, lo que da lugar a su pérdida.
- Intentos repetidos de disminuir o dejar de arrancar el pelo.
- Arrancarse el pelo causa malestar clínicamente significativo o deterioro en lo social, laboral u otras áreas importantes del funcionamiento.
- El hecho de arrancarse el pelo o la pérdida

de éste no se puede atribuir a otro padecimiento médico (p. ej., una afección dermatológica).

- El hecho de arrancarse el pelo no se explica mejor por los síntomas de otro trastorno mental (p. ej., intentos de mejorar un defecto o imperfección percibida en el aspecto como en el trastorno dismórfico corporal).

El tratamiento ha sido multidimensional, empleando psicofármacos (neurolépticos, antidepresivos y ansiolíticos), así como diversos abordajes psicoterapéuticos (cognitivo-conductual y familiar), con escasa respuesta a todos ellos.

En el Hospital General de México, en 2004, un paciente femenino de 18 años ingresó por oclusión intestinal alta. Tres semanas antes se le había efectuado apendicetomía. Se realizó cirugía, y se identificaron tres tricobezoares ocluyendo el yeyuno, sin evidencia de bezoares gástricos. Éstos fueron extraídos mediante enterotomía. La paciente evolucionó sin complicaciones. En el postoperatorio fue valorada por psiquiatría, y se diagnosticó tricotilomanía. Se inició manejo con antidepresivos y fue egresada cinco días después sin ninguna complicación. (Corona, et al., 2005).

Durante 2006 se describió en el estado de Veracruz, de forma retrospectiva, el caso de un paciente femenino de 14 años con dolor abdominal crónico en epigastrio, tumoración en mismo sitio, náuseas, vómito y saciedad inmediata. A la exploración física se encontró de constitución delgada, palidez, alopecia, y

el abdomen reveló una masa intraabdominal larga y curvilínea bien delimitada que ocupaba el epigastrio e hipocondrio izquierdo. Se realizó laparotomía exploradora a través de una incisión media xifoumbilical, encontrándose todo el estómago ocupado, con exterior de consistencia lisa. La paciente evolucionó en su postoperatorio, sin complicaciones y fue egresada a los siete días. Se le manejó por psiquiatría y psicología del hospital, y se identificó ansiedad desde los seis años de edad, por violencia intrafamiliar y abandono de los padres, misma que se manifestaba a través de tricotilomanía y tricofagia. (Rodríguez, et al., 2006).

En Culiacán, Sinaloa, en el Hospital Civil, se atendió a un paciente femenino de 20 años con dolor en epigastrio, saciedad temprana, náuseas y pérdida de peso. Ante la presencia de descompensación hemodinámica en el servicio de urgencias, se decidió su intervención con laparotomía exploradora, encontrando la presencia de tricobezoar intragástrico. No fue valorada por el servicio de psiquiatría. (López, et al., 2010).

Seis años después, se reporta el caso de un paciente femenino de 11 años, con cuadro clínico de una semana de evolución de dolor abdominal en epigastrio asociado a ausencia de deposiciones y antecedente de cuadro similar dos semanas antes que se resolvió con enema oral; se documentó Tricobezoar de 13 x 5 cm que generaba gran distensión en asas intestinales, y que fue removido por laparotomía con éxito. Durante su hospitalización es valorada por el servicio de psiquiatría, en donde se diagnostica tricofagia y tri-

cotilomanía. La paciente niega acoso escolar en el colegio; refiere que realiza esta práctica por ansiedad al presentarse en público o participar en clase, y manifiesta temor a estar sola y a la oscuridad. Se diagnostica un trastorno de ansiedad y se inicia tratamiento con 8 mg diarios de fluoxetina vía oral, y seguimiento psicoterapéutico con psiquiatría y psicología. (Lina, et al., 2016).

### Caso clínico

Adolescente femenino de 17 años, originaria y residente de la localidad de Etlantepec, del municipio Tlacoluylan, estado de Veracruz; escolaridad secundaria completa, vive en unión libre y se dedica a las labores del hogar. Negó antecedentes heredofamiliares psiquiátricos y personales de importancia.

Inició padecimiento actual a la edad de 8 años, manifestando enojo hacia su hermana embarazada, debido a que a esta última le daban toda la atención. En la escuela primaria presentó fobia social, lo que dificultó la interacción con sus compañeros; durante esa época empezó arrancarse el cabello y a deglutirlo. Mencionó que la separación de sus padres fue la razón principal para no continuar con su formación académica.

A los 14 años, presentó cuadro clínico afectivo caracterizado por anhedonia, tristeza, pérdida de la concentración, hiporexia, hipersomnia, pensamientos de culpa y minusvalía, todo ello acompañado de sintomatología ansiosa, llegando a presentar episodios de pánico tres veces al día.

Después de un noviazgo de dos meses, a la



edad de 15 años, decide empezar a vivir en unión libre con su pareja, quien es 10 años mayor que ella; en esta relación existió violencia física motivada por celos. Durante este vínculo disminuyó la frecuencia de arrancamiento el cabello, y se observó que la compulsión por extirparlo aumentaba bajo situaciones estresantes.

En noviembre de 2020, presentó dolor abdominal generalizado de predominio en epigastrio, acudiendo con facultativo privado, quien solicita ultrasonido abdominal, reportándolo con probable tumoración abdominal.

En marzo de 2021 se añadió plenitud postprandial y exacerbación del dolor abdominal, por lo que acudió al servicio de urgencias del Centro de Alta Especialidad ubicado en la ciudad de Xalapa, Ver., en donde se solicitó interconsulta al servicio de cirugía.

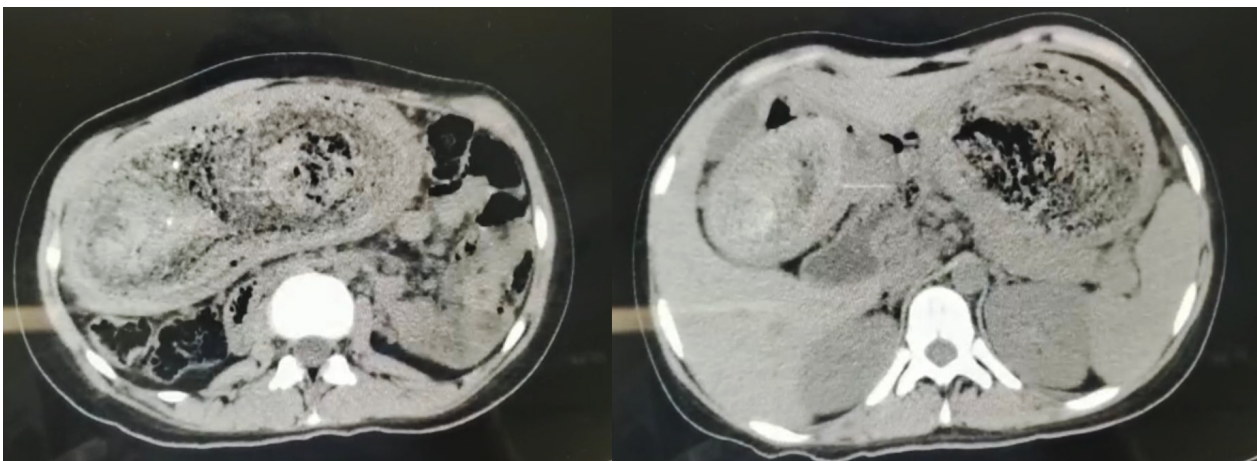
A la valoración se describió a una paciente ectomórfica; neurológicamente íntegra, orientada, con palidez de tegumentos, cuello cilíndrico sin adenopatías, tórax con ampl-

exación y amplexión adecuadas. Abdomen plano, con presencia de masa abdominal epigástrica de aproximadamente 12 cm x 10 cm que se extiende a hipocondrio derecho de consistencia dura, sin datos de irritación peritoneal, hipoperistáltico. Genitales diferidos. Extremidades íntegras, simétricas, eutróficas, sin alteraciones.

Estudios de laboratorio al ingreso: Hemoglobina 10.5g/dl, Hematocrito 35%, Leucocitos  $19.1 \times 10^9/L$ , Neutrófilos 9.2%, Plaquetas  $363 \times 10^9/L$ , TP 11.4 seg, TTP 31.2 seg, INR 1.06%

Se efectuó tomografía simple de abdomen, que evocó cavidad gástrica de tamaño aumentado, a expensas de una imagen ovalada, heterogénea, alterando con áreas concéntricas hipodensas y zonas con densidad, aire en su interior de distribución aleatoria, condicionando aparente obstrucción a este nivel. (Figura 1)

Figura 1.- Tomografía axial computarizada de abdomen que muestra una ocupación gástrica por el tricobezoar.



Se decidió realizar: Laparotomía Exploratoria/Extracción de Tricobezoar/Gastrorrafia Colocación de drenaje y lavado de cavidad / Colocación de Sonda Nasoyeyunal.

**Hallazgos:** Gastromegalia, tricobezoar gigante, con dimensiones desde cardias hasta píloro, con adherencias firmes y laxas. (Figuras 2 y 3).

Ingresa a piso de Cirugía General después de la recuperación anestésica. Se le mantuvo en ayuno durante cinco días con nutrición parenteral total, analgesia intravenosa, y fluidoterapia.

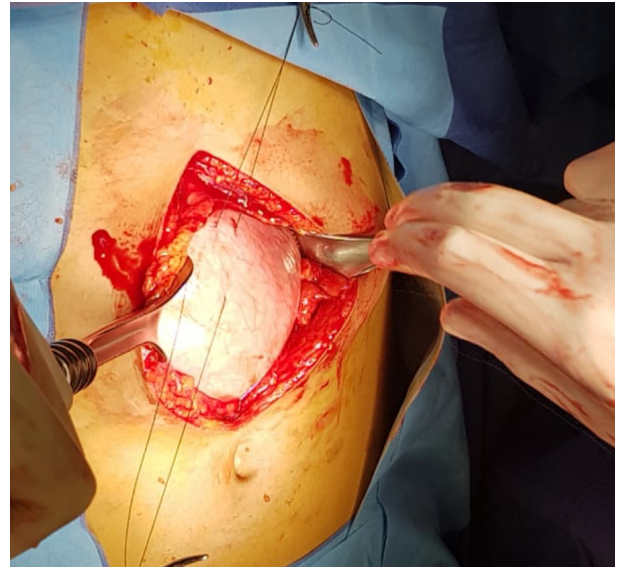


Figura 2.- Abordaje por laparotomía exploradora con incisión media supraumbilical hasta cavidad, en donde se colocan puntos de referencia antes de la apertura gástrica.

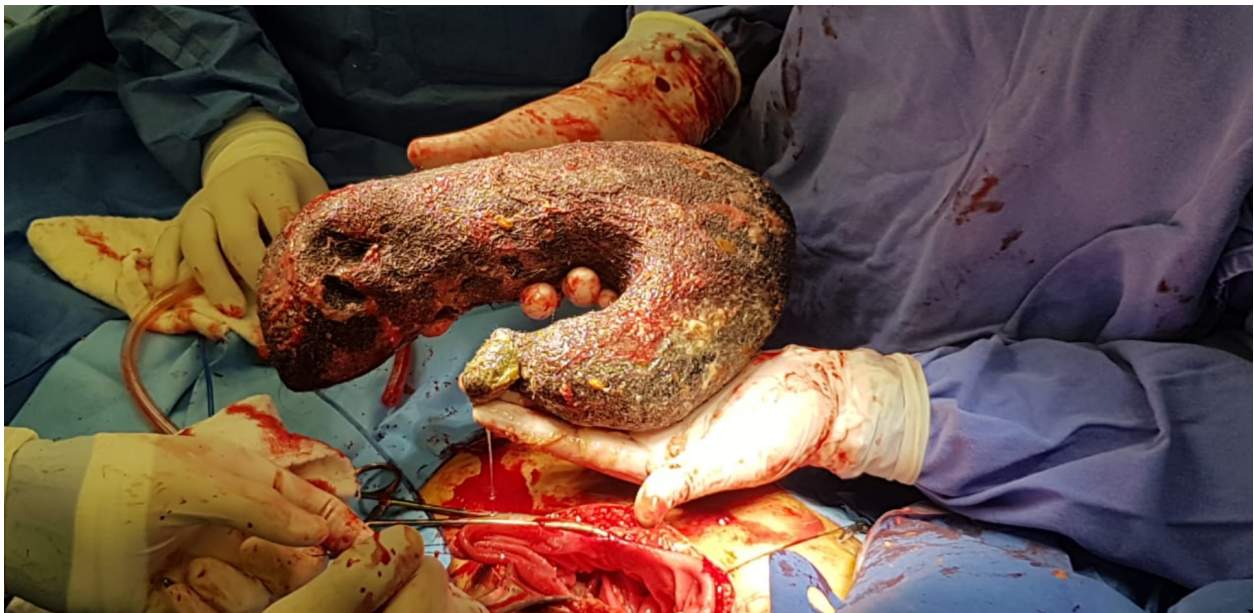

Figura 3.- Posteriormente se extrae el tricobezoar en su totalidad, el cual, como se observa, adoptó la forma del estómago.



Se solicitó valoración por parte del servicio de Psiquiatría, mediante interconsulta por telemedicina.

Se elaboró una historia clínica psiquiátrica; durante la entrevista se encontró a paciente femenino de edad aparente mayor a la cronológica, somatotipo ectomorfo, vistiendo indumentaria hospitalaria en regulares condiciones de higiene y aliño. Mantiene la mirada durante la entrevista, cooperadora, alerta, orientada en persona, tiempo, lugar y circunstancia, marcha normal, psicomotricidad sin alteraciones, emite discurso espontáneo con lenguaje coherente, congruente, que llega a metas sin ayuda, volumen normal, sin alteraciones a la sensopercepción, sin ideas delirantes, obsesivas, homicidas o suicidas, con proyección a futuro, afecto eutímico, funciones mentales disminuidas, con nula conciencia de enfermedad.

Se estableció el diagnóstico de F63.3 Tricotilomanía. Se sugirió realizar pruebas psicométricas. Se aplica Mini Mental de Folstein obteniendo una puntuación total de 18, correspondiendo a un deterioro cognitivo entre leve y moderado. También se aplicó test de matrices progresivas de Raven, obteniendo como resultado un cociente intelectual inferior al término medio, por lo que se agrega el diagnóstico de F70.1 Discapacidad intelectual leve. Por último, la herramienta de detección de violencia resultó positiva.

Se decidió la instalación de tratamiento farmacológico con Escitalopram 10 mg/día (ISRS), y se brindó psicoeducación a familiares y paciente sobre la importancia de com-

plementar el manejo con psicoterapia de tipo cognitivo conductual.

### Discusión

El reporte de este caso permitió definir la causa del arrancamiento del cabello; también entender el contexto psicoemocional que rodea a la paciente y los factores estresantes internos que detonan la impulsividad. Este hallazgo quirúrgico es poco reportado. En México se han descrito cuatro casos clínicos, dos de ellos en la Ciudad de México, uno en Culiacán, y el último en Veracruz. Nuestro caso clínico constituye el segundo reportado y el primero con intervención integral en el estado de Veracruz. Todos los pacientes eran de género femenino y su edad oscilaba entre los 11 y los 20 años. Sólo en un caso clínico se omitió la interconsulta a psiquiatría. Estos casos comparten similitud con el cuadro clínico que presentó nuestra paciente (dolor abdominal en epigastrio, saciedad temprana y plenitud posprandial); pero las zonas de alopecia junto con el ultrasonido abdominal fueron indicadores de tricotilomanía y posible tricofagia. Esta sospecha fue corroborada con la tomografía computarizada abdominal.

El manejo terapéutico de elección en este caso fue la laparotomía, aunque se han reportado nuevas técnicas mediante la endoscopia; esta última resulta de difícil ejecución, y se corre el riesgo de no extraer el cuerpo extraño por completo.

La paciente cuenta con limitación intelectual, violencia por parte de su pareja y ansiedad,

lo que exacerbó el cuadro clínico y dificulta la remisión total de la tricotilomanía. Coincide con el ambiente violento y negligente que han vivido los pacientes descritos en la bibliografía citada en los antecedentes.

Se proporcionó tratamiento farmacológico con inhibidores selectivos de la recaptación de la serotonina en la mayoría de los casos, acompañándose con terapia cognitivo conductual.

Actualmente se desconoce la proporción de casos de tricotilomanía con tricofagia, y se calcula que la mitad de los pacientes presentarán tricobezoares; por ello, es importante identificar este factor de riesgo para prevenir complicaciones.

### **Conclusión**

Este caso evidenció que el manejo terapéutico de un tricobezoar no finaliza con la extracción quirúrgica; es necesario complementar el abordaje clínico con una valoración psiquiátrica que defina la etiología de la tricotilomanía y la posible existencia de alguna comorbilidad. Adicionalmente, resulta de gran importancia la psicoeducación del paciente y de la familia sobre el riesgo de recidiva para prevenir su recurrencia.

### **Recomendaciones**

Durante la elaboración de la historia clínica es importante interrogar sobre los antecedentes psiquiátricos.

-Todas las instituciones de tercer nivel de atención deben contar con un médico especialista en psiquiatría.

-Las pruebas psicométricas ayudan a complementar un diagnóstico psiquiátrico.

-La exploración física completa es obligatoria, sin importar la especialidad médica que valore al paciente para integrar un diagnóstico certero mediante datos clínicos.

-Una vez resuelta la urgencia abdominal, se sugiere seguimiento por parte del servicio de Psiquiatría.

## Referencias bibliográficas

- Abril, L., Olivera, M., Garrido J., (2016), Tricobezoar. Reporte De Caso, *Revista Med*, 24(2), 74-80.
- Chamberlain, S.R., Odlaug, B.L., Boulougouris, V., (2009), Trichotilomania: Neurobiology and treatment, *Neurosci Biobehav Rev*, 33(831), 11.
- Corona, J.F., Sánchez, R., Gracida, N.I., Palomeque, A., Vega, G.R., (2005), Tricobezoar como causa de oclusión intestinal alta. Informe de un caso y revisión de la literatura, *Gac Méd Méx*, 141(5), 417-419.
- Lina, A.A., Olivera, M.P., Garrido, J.R., (2016), Tricobezoar. Reporte de caso, *Revista Med.*, 24 (2), 74-80.
- López, O.A., Ortiz, J.C., Salas, E., Basil, A., Dimas, K.C., (2010), Perforación gástrica por tricobezoar, *Rev Med UAS Nueva Época*, 1(4), 26-31.
- Morales, B., Camacho, U., Coll, F., Vázquez, J.C. (2010), Tricotilomanía, tricobezoar de repetición y síndrome de Rapunzel. Informe de un caso y revisión de la literatura, *Cirugía y Cirujanos*, 78(3), 265-268.
- Papazisis, G., Tzellos, T., Kouvelas, D., (2008), Practice corner: Managing trichotillomania, no need to pull your hair out, *Evid Based Med*, (13) 21.
- Pinilla, R., Vicente, M., González, M., Vicente, A., Pinilla M., (2016). Tricobezoar gástrico, revisión de la bibliografía y reporte de un caso, *Revista Colombiana de Cirugía*, 31(1), 44-49.
- Rodríguez, A., García, M.C., (2008), Tricotilomanía, En *Dermatología psiquiátrica*, Barcelona, Glosa, (47)15.
- Rodríguez, H.M., Schleske, A., (2006), Tricobezoar: Reporte de un caso, *Cirujano General*, 28(2), 113-117.
- Vásquez, S., Montes de Oca, E., Cárdenas O., (2011), Síndrome de Rapunzel: tricobezoar gastroduodenal Caso clínico y revisión de la literatura, *Evid Med Invest Salud*, 4(3), 104-108.
- Woods, D.W., Flessner, C., Franklin, M.E., (2006), Understanding and treating trichotillomania: What we know and what we don't know, *Psychiatr Clin N Am*, 29(487), 14.

