

CLINICA DE PERIODONCIA

Universidad Veracruzana

Facultad de Odontología Campus Xalapa

E.E. Clínica de Periodoncia

Jenifer Selene Castillo Mota

C.D.E.P Cindy Flores

Agosto - Enero 2018

ALARGAMIENTOS DE CORONA POR MOTIVOS ESTÉTICOS



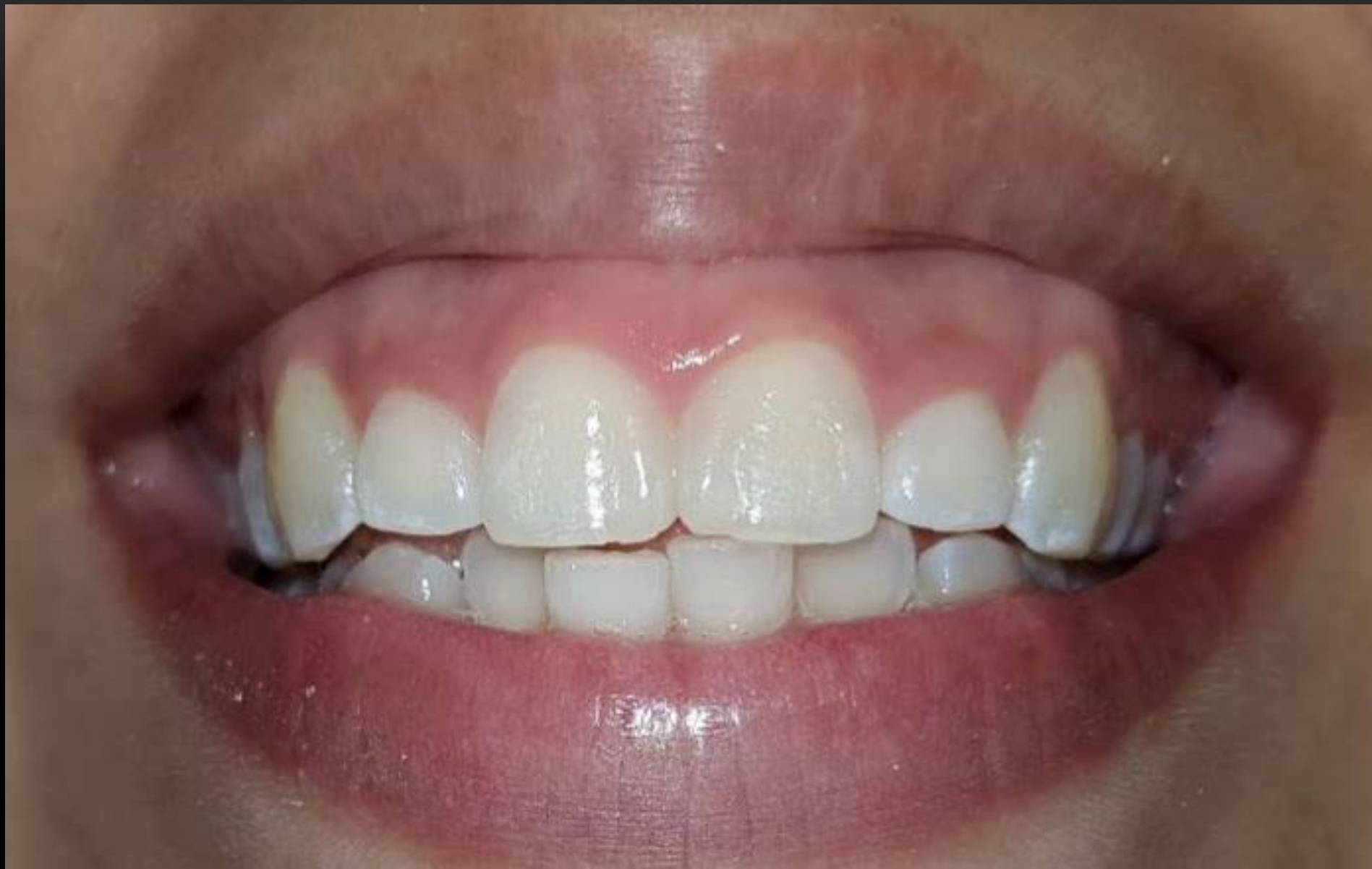- TLM
- 22 años
- ASA 1
- Estudiante
- Motivo de la consulta:
Alargamientos
de corona por
motivos estéticos

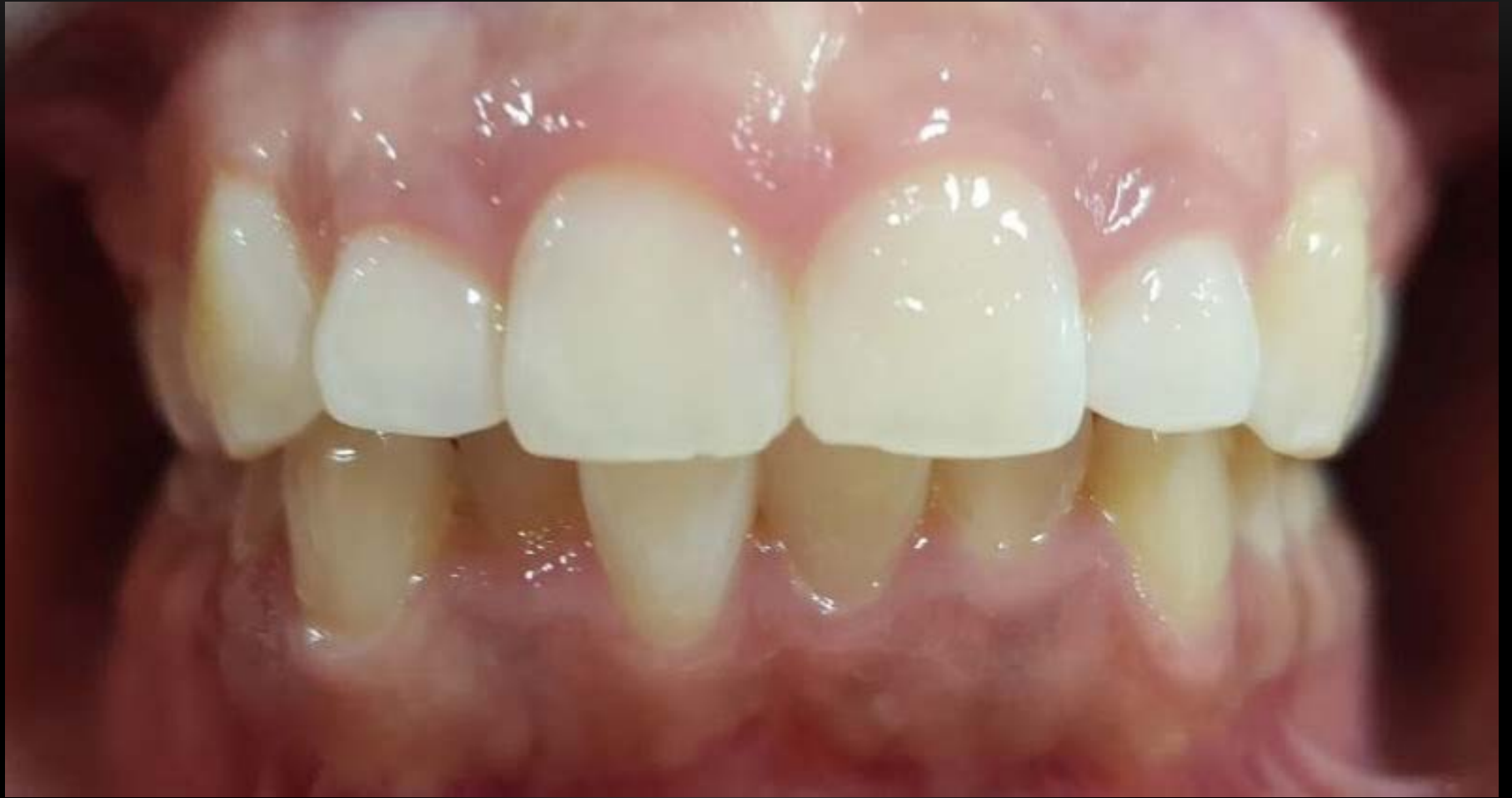ERUPCIÓN PASIVA ALTERADA.

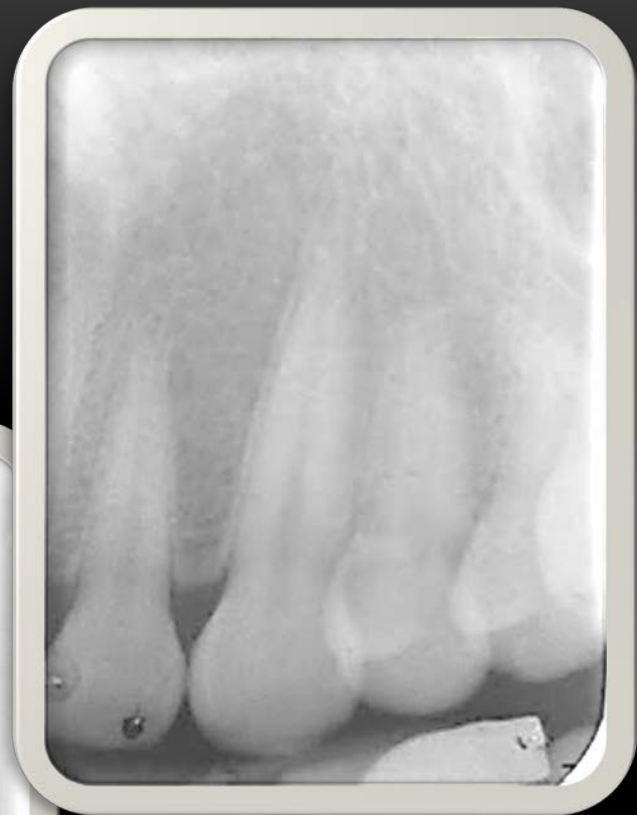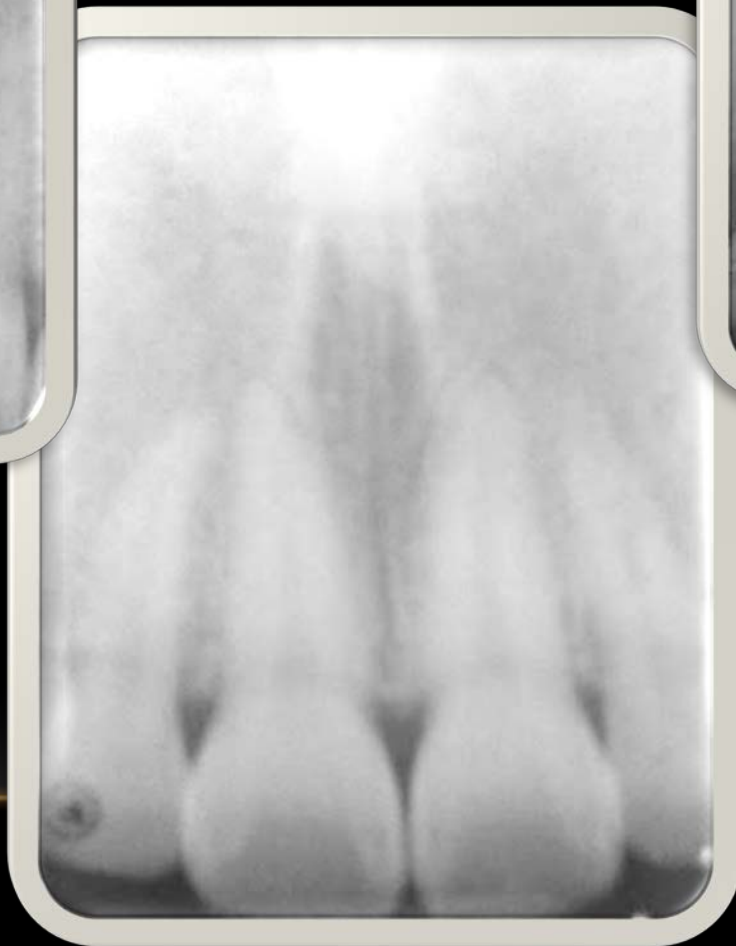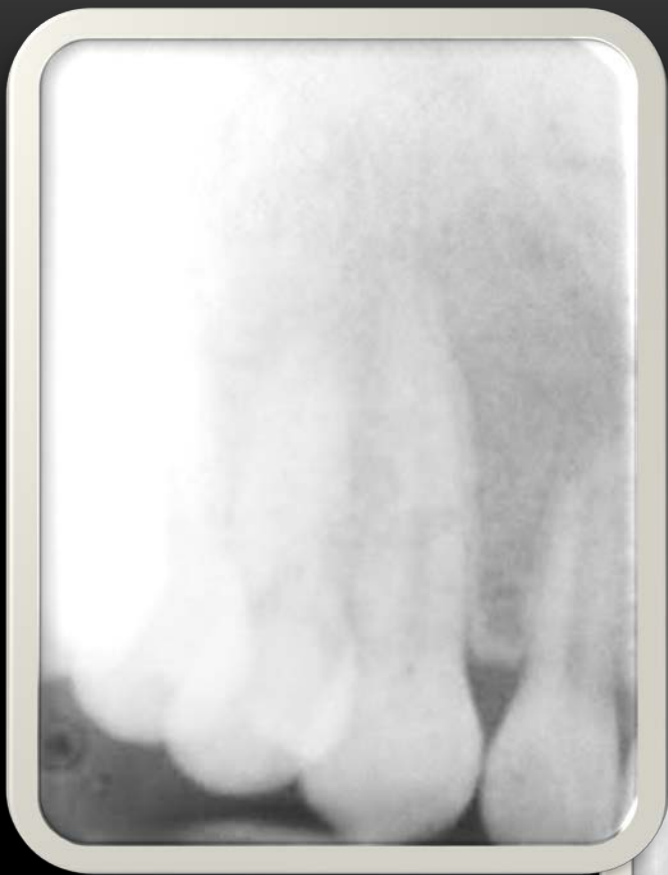- Es una **anomalía de la erupción** dental donde hay una falta de migración apical de la encía y/o del hueso; se caracteriza por presentar dientes cortos y cuadrados; esto complica el desarrollo de la **armonía facial** por dos razones básicas:
- El tejido está posicionado coronalmente sobre el diente desarrollando una silueta no atractiva ya que el **diente** adopta una **forma cuadrada**.

ERUPCIÓN PASIVA ALTERADA.

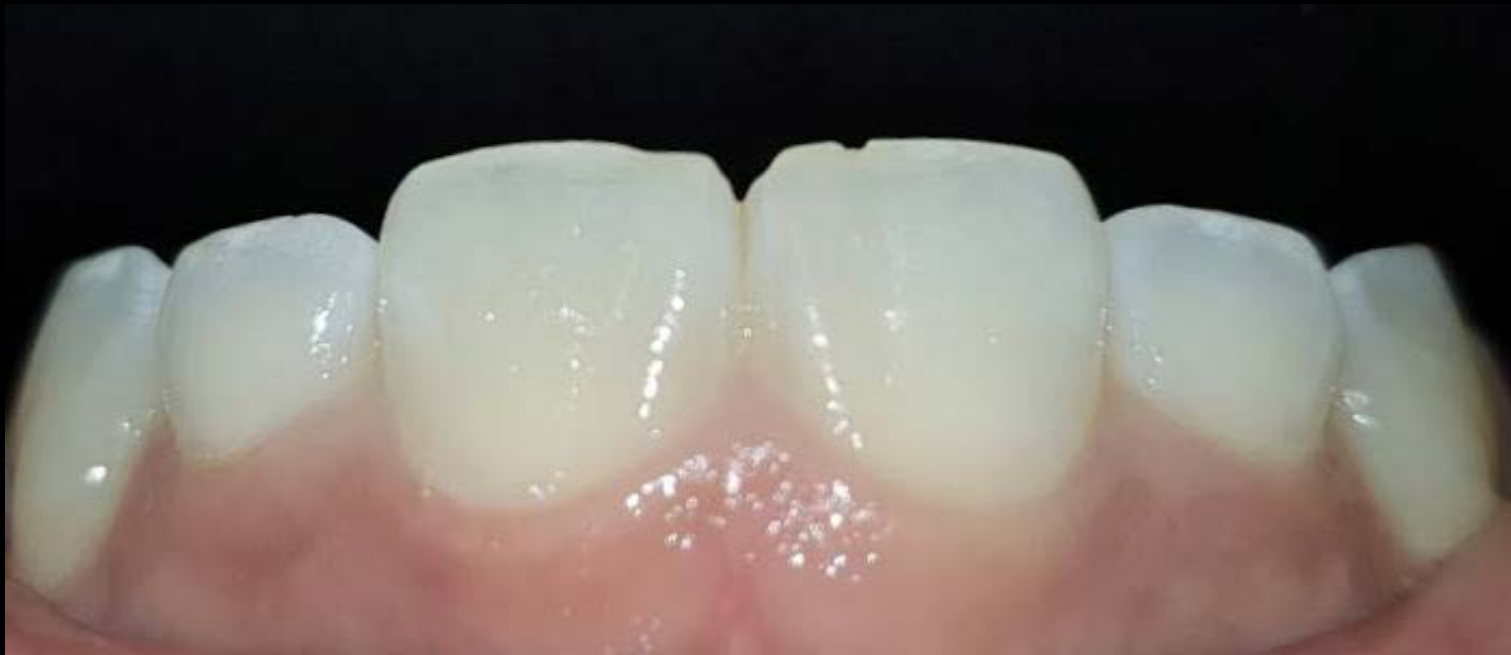- El exceso del tejido tiende a estar desarrollado más abajo del borde inferior del **labio superior** complicando la relación deseada que genera una apariencia de línea labial alta o **sonrisa gingival** aparente.
-

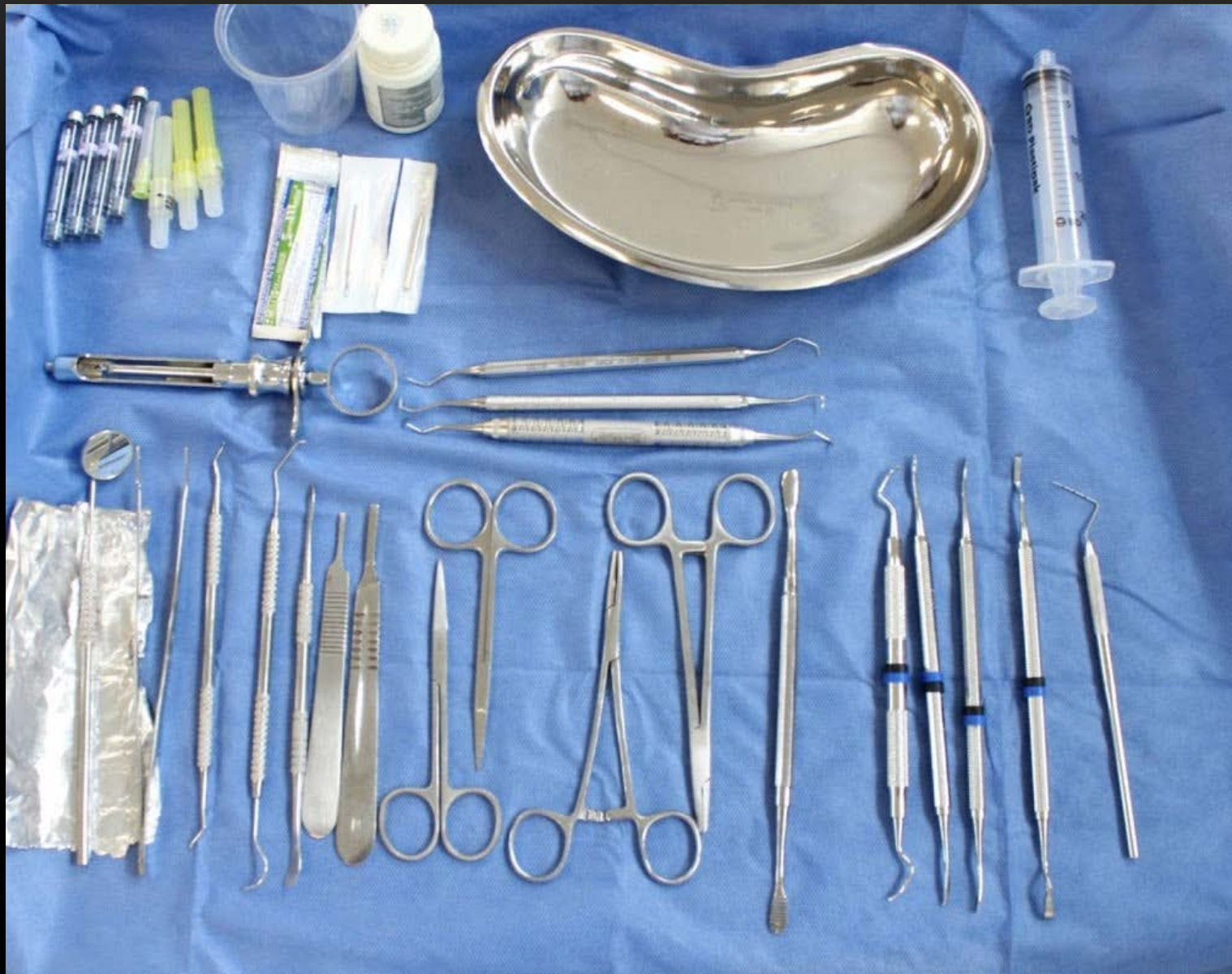





Órgano Dentario	Corona clínica	Milímetros a alargar	Total
13	10mm	1 mm	11 mm
12	6mm	2 mm	8 mm
11	9mm	2 mm	11 mm
21	8.5 mm	2.5 mm	11 mm
22	6 mm	2 mm	8 mm
23	10 mm	1 mm	11 mm





1



Colutorio con
clorhexidina

2

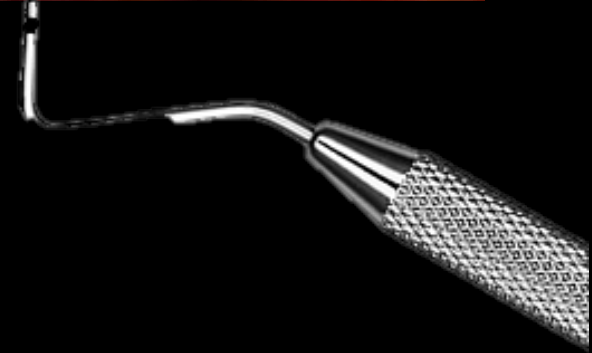
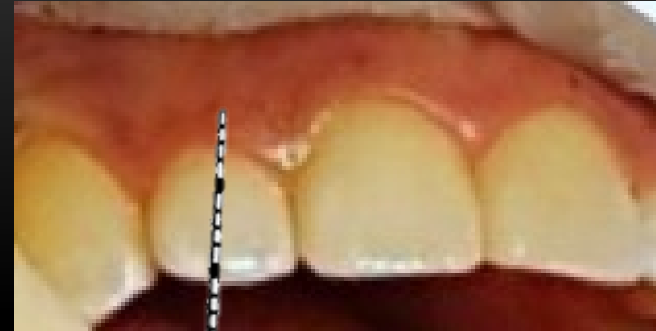

Asepsia
peribucal con
Yodo

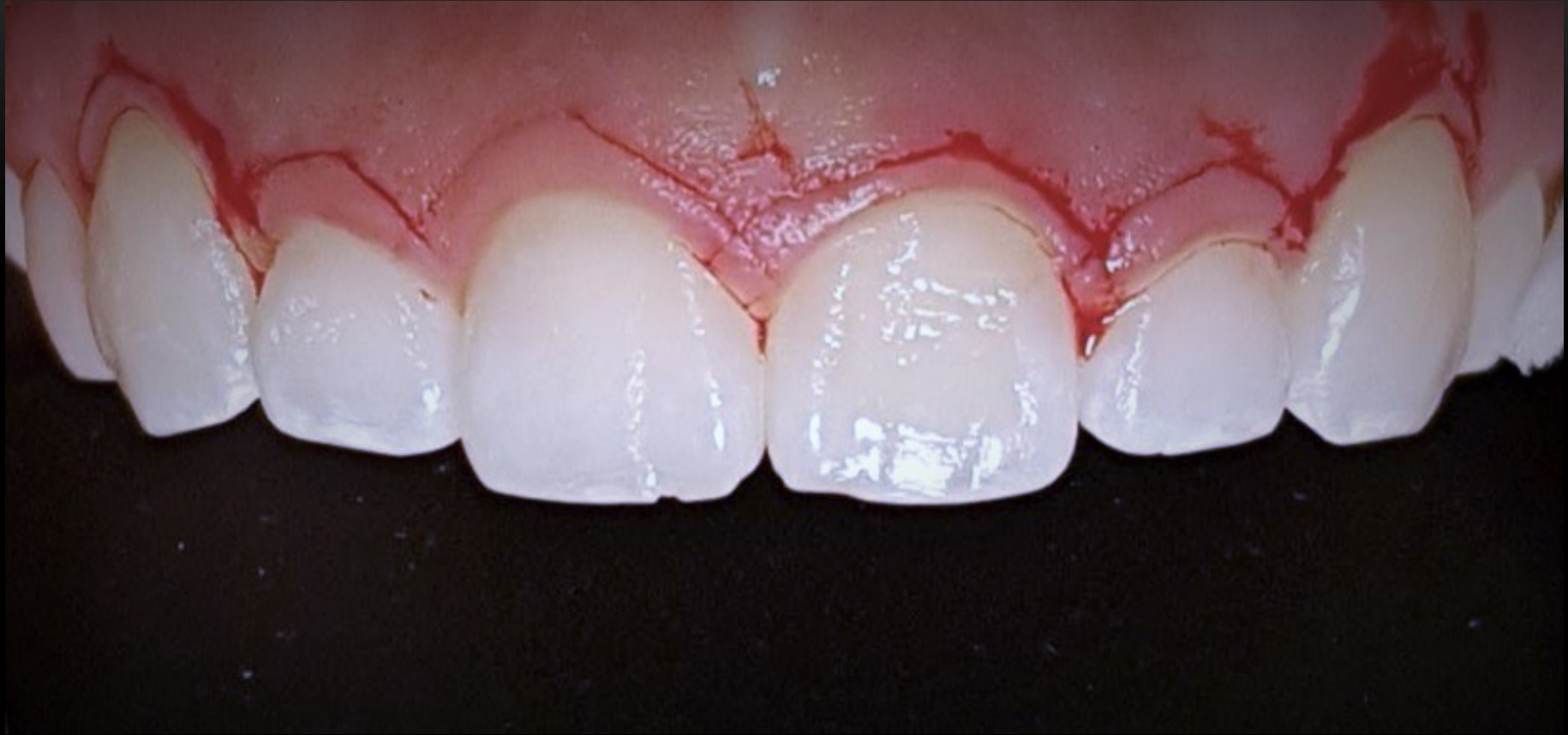3



Anestesia Articaina 4% con
epinefrina 1:100 00

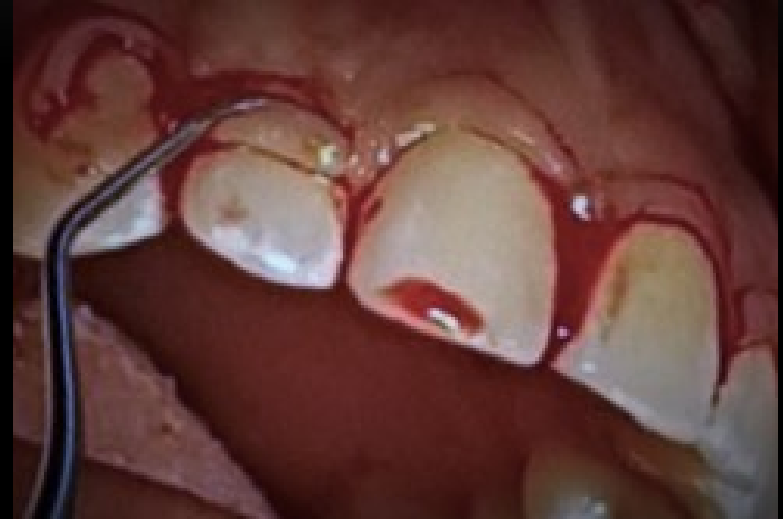
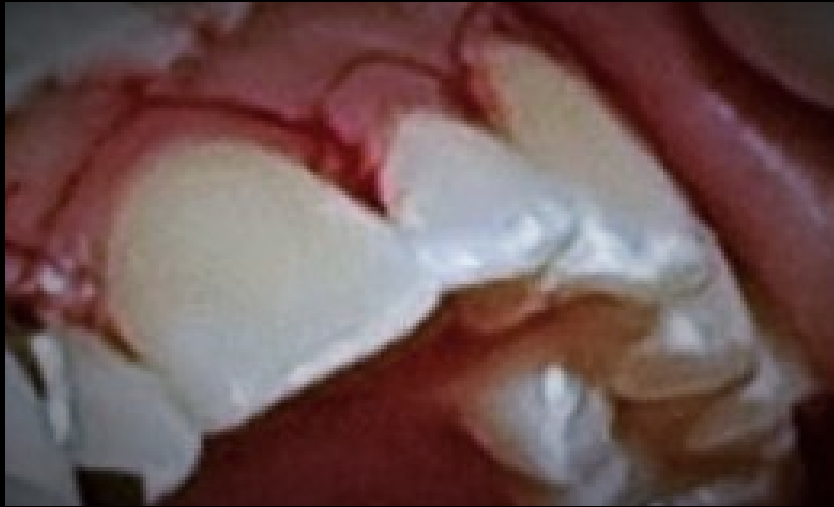
4 Realizar de puntos
sangrantes como guía de
incisión

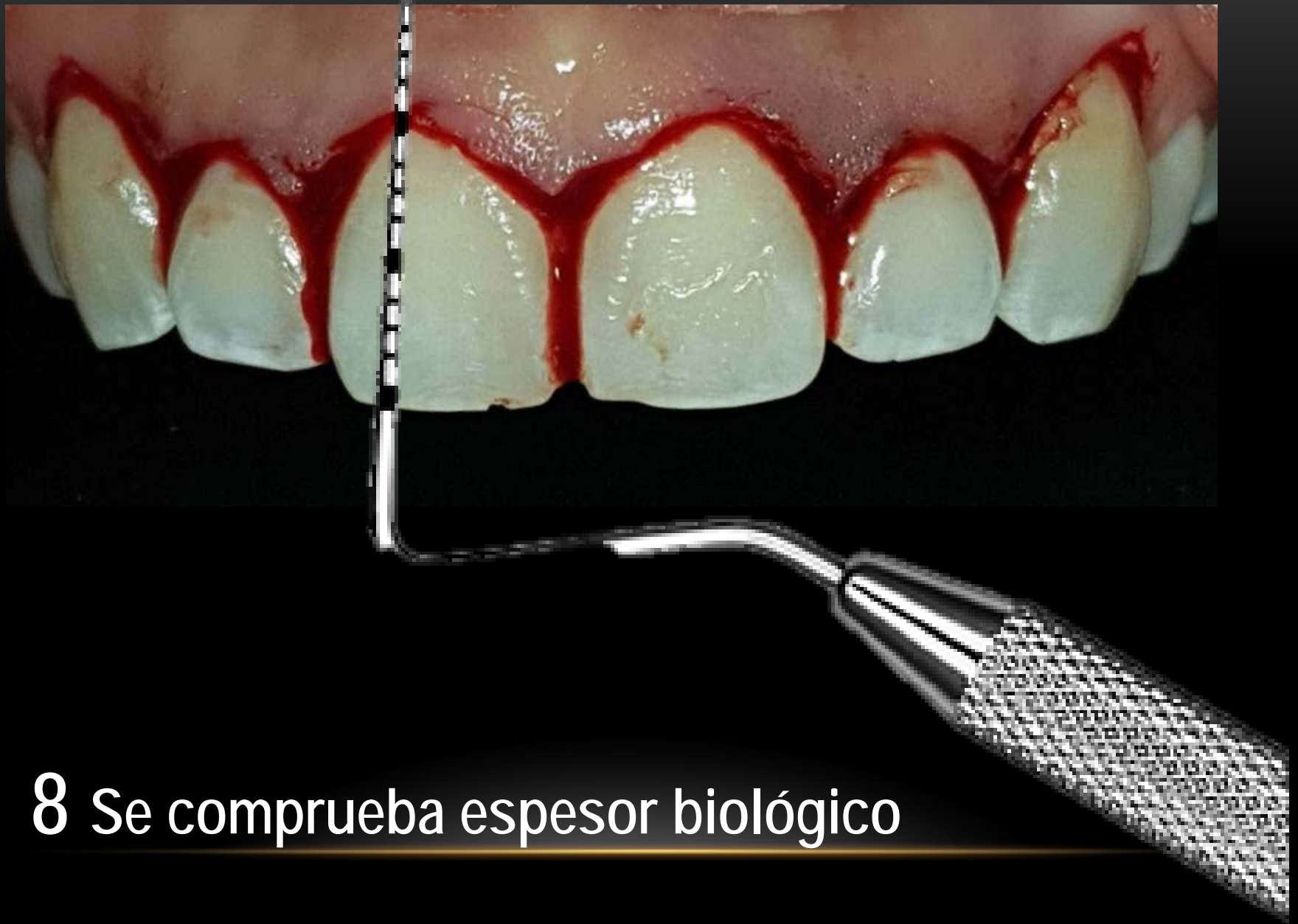

5 Incisión a bisel interno

6 Incisión intracrevicular

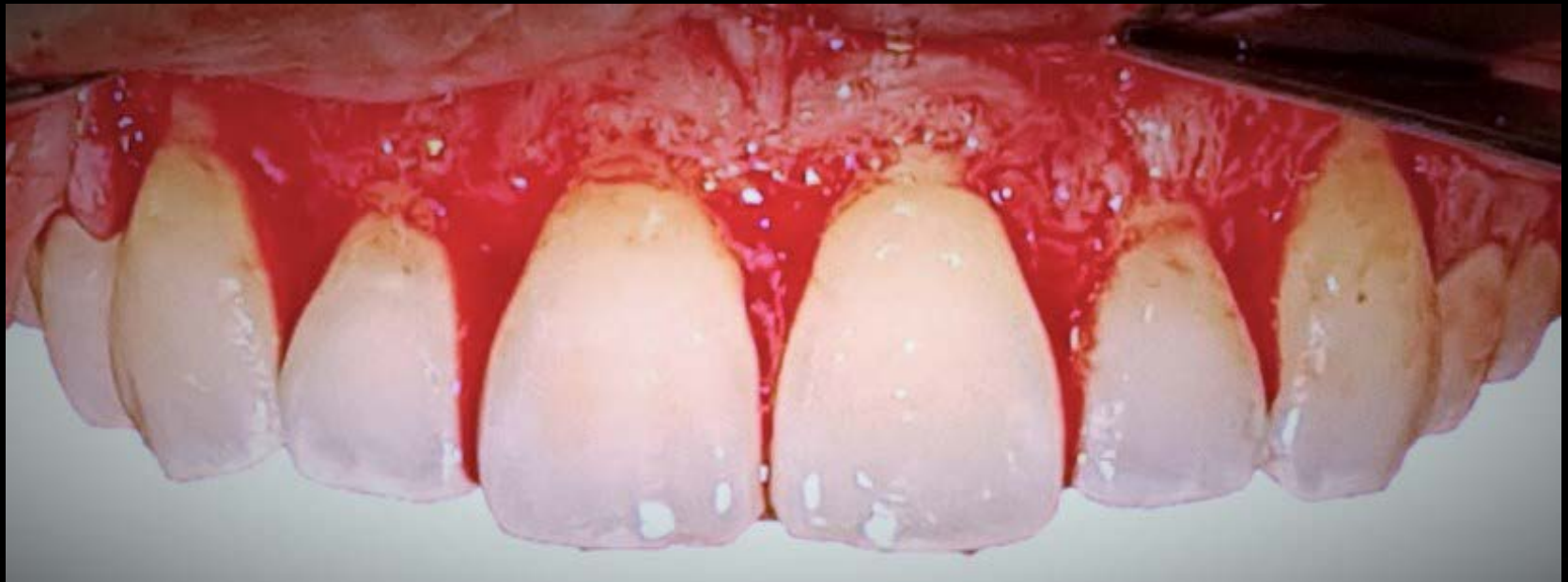
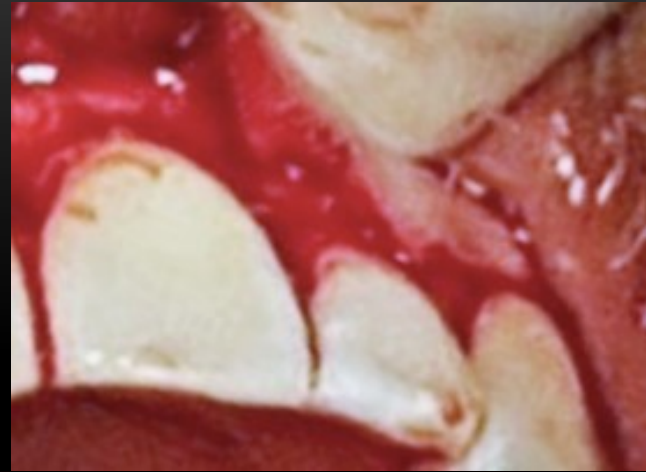
7 Retiro del collar gingival



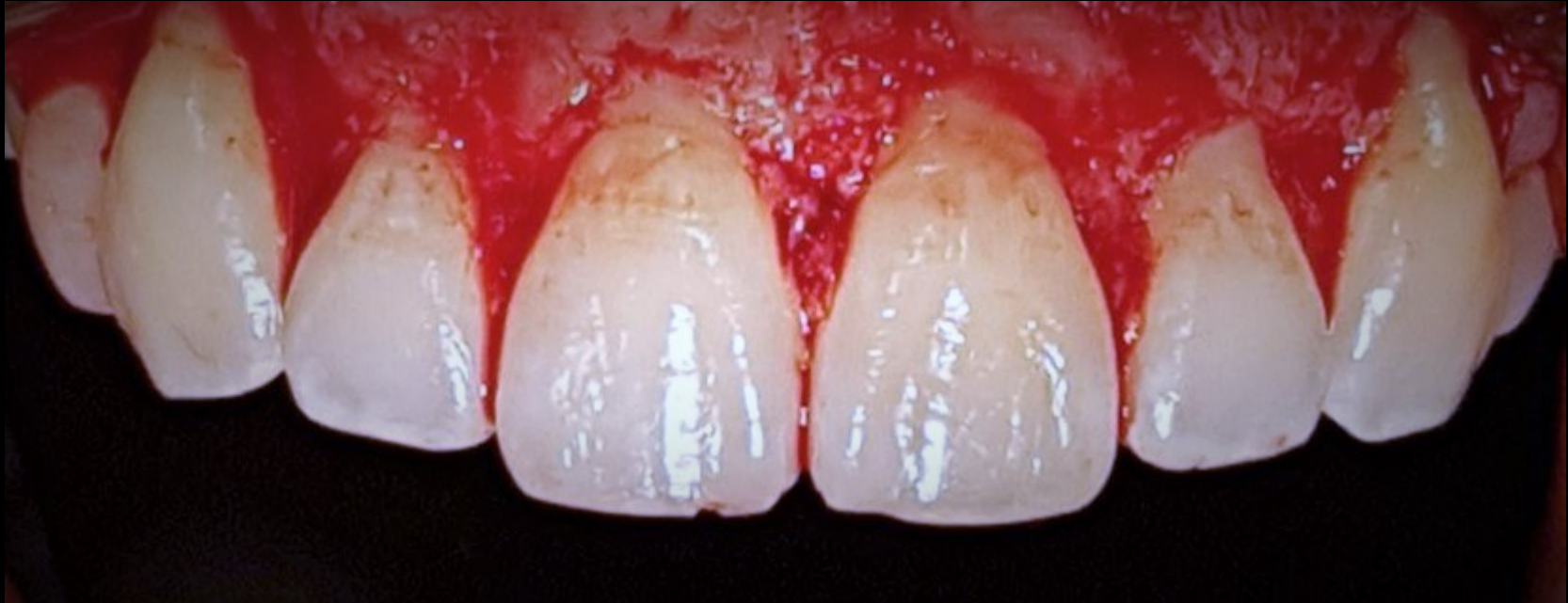
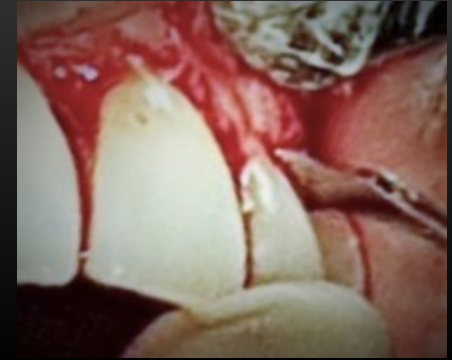
8 Se comprueba espesor biológico

9 Incisión interproximal
para elevación del colgajo de
espesor total

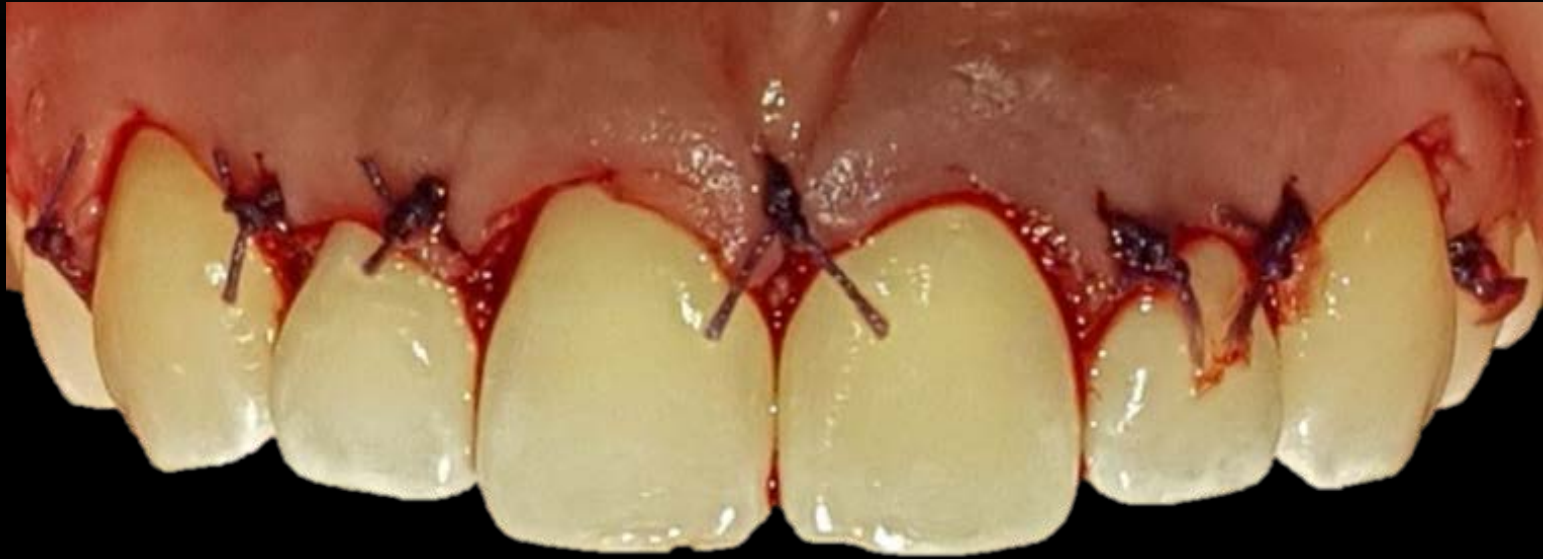


10 Elevación del colgajo mucoperiostico

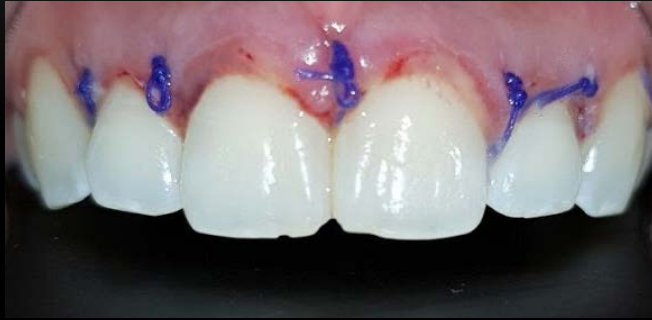11 Osteotomía con cinceles para remodelar la cresta ósea
(2-3 mm por arriba de la UAC)
ESPESOR BIOLÓGICO



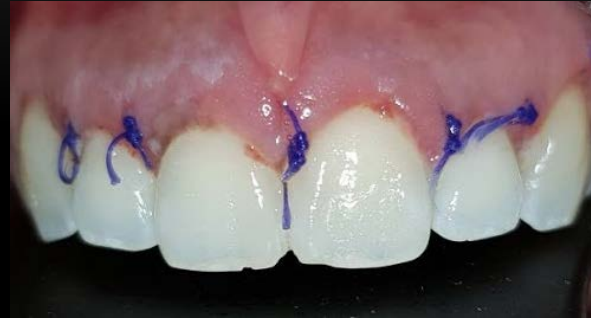12 Reposicionamiento del colgajo y sutura reabsorbible Vicryl 4-0



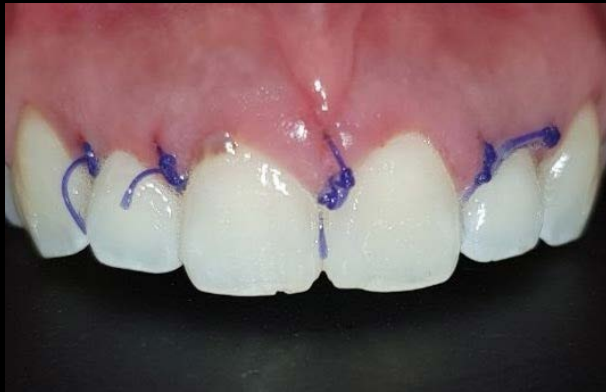PROCESO DE CICATRIZACIÓN



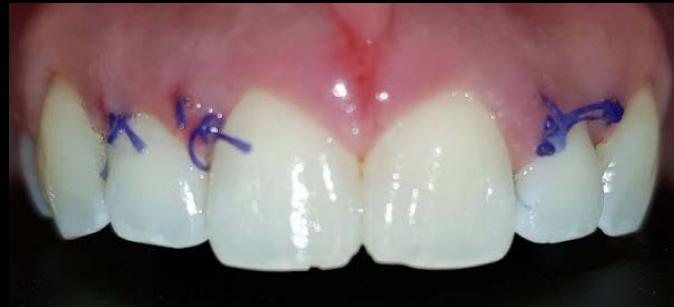2° Día



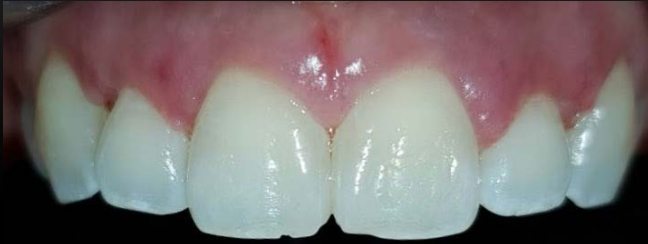3° Día



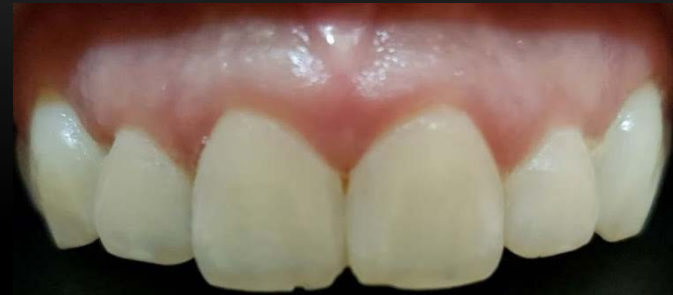4° Día



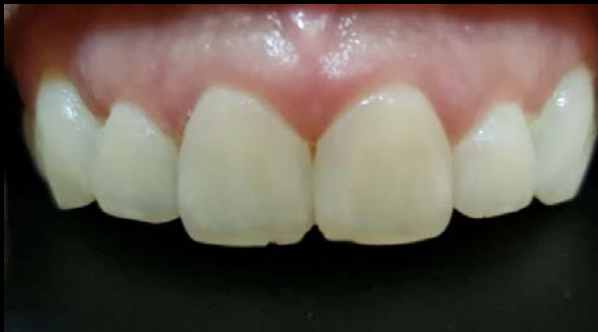6° Día



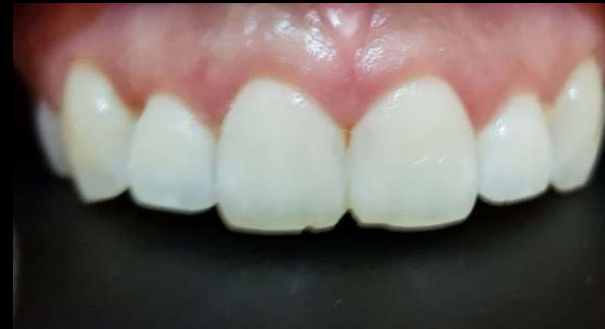7° Día



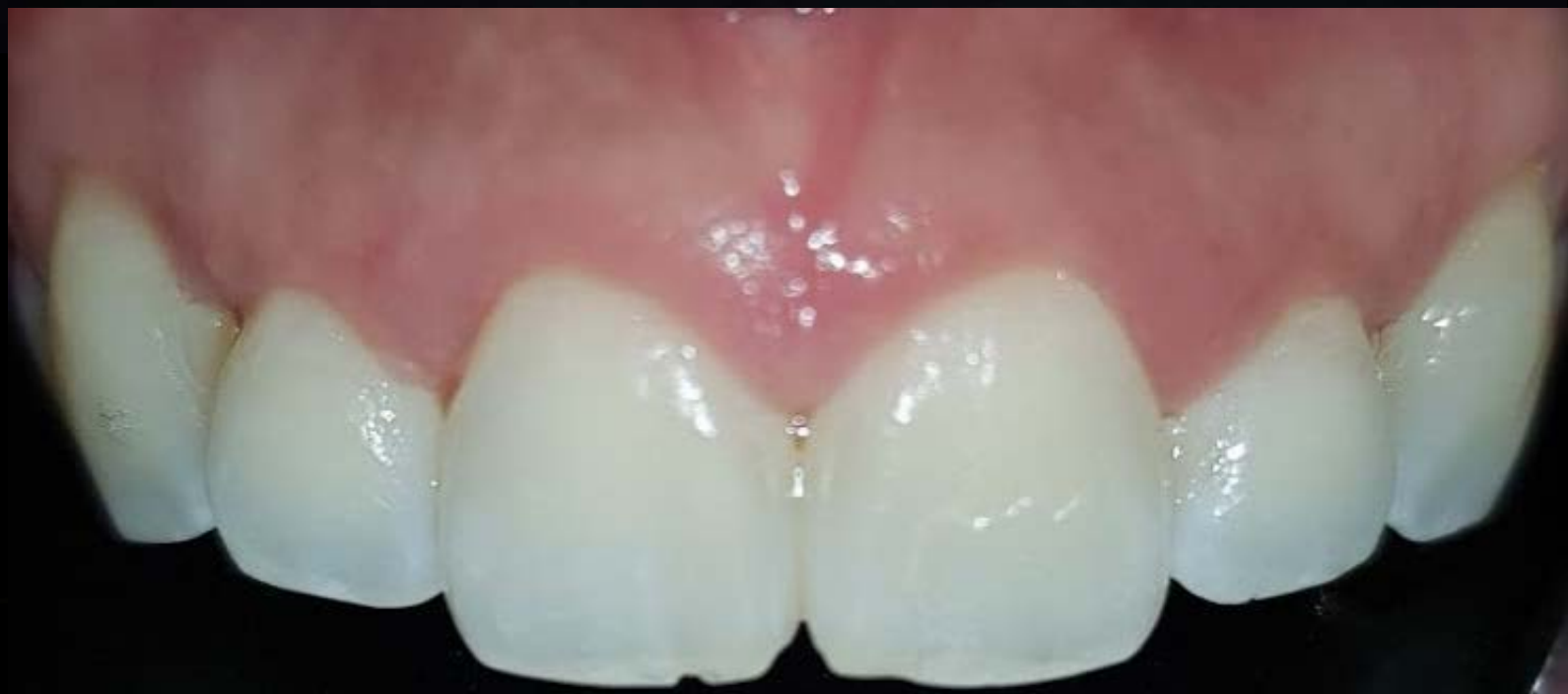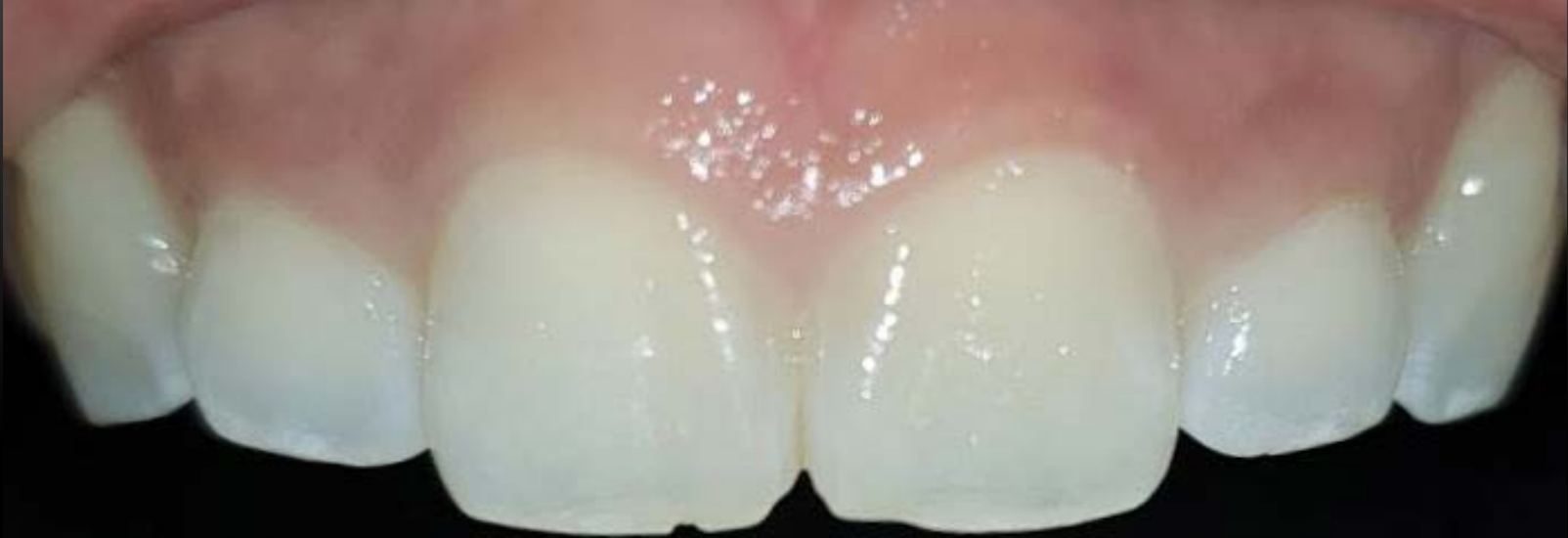11° Día



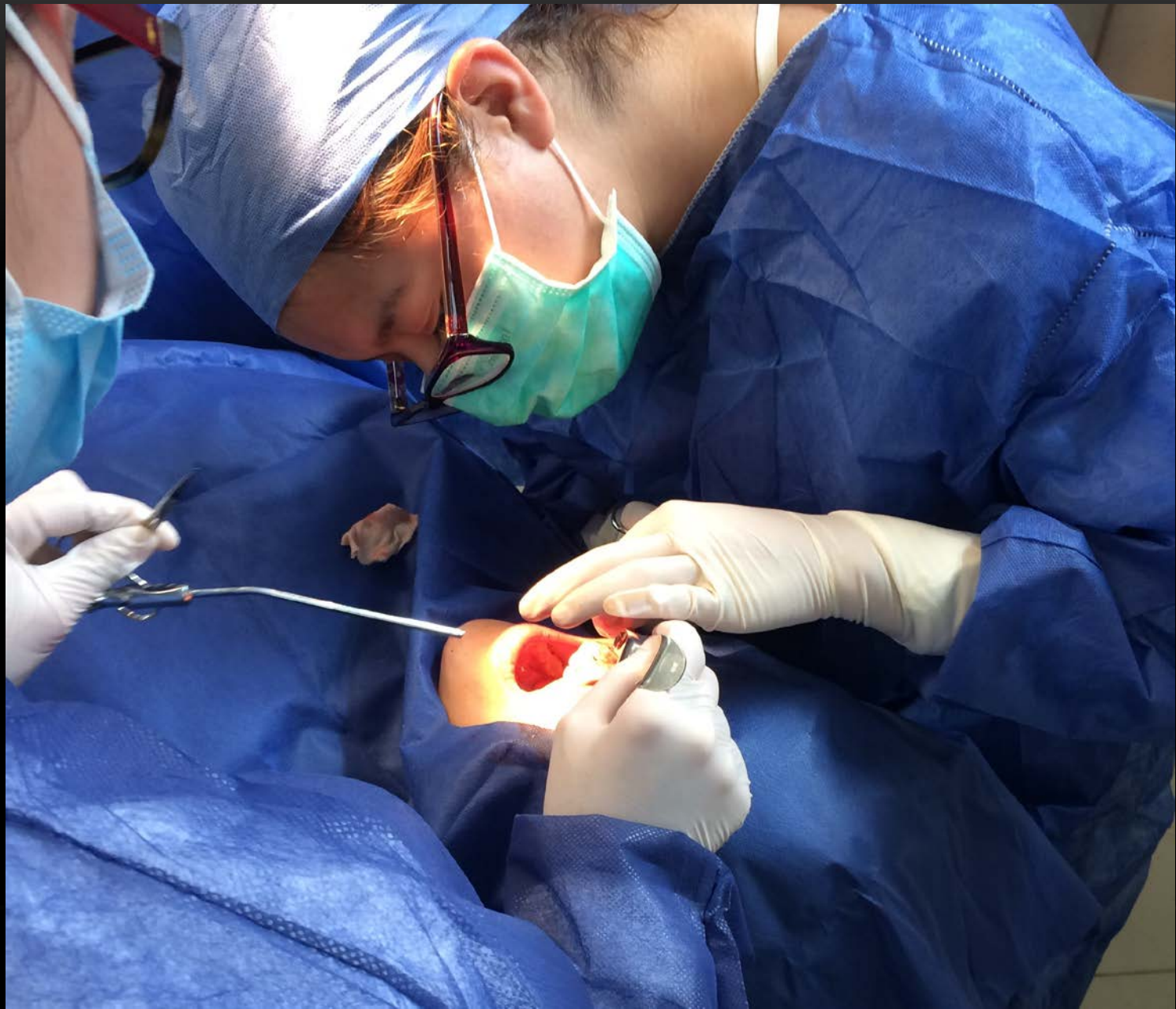13° Día

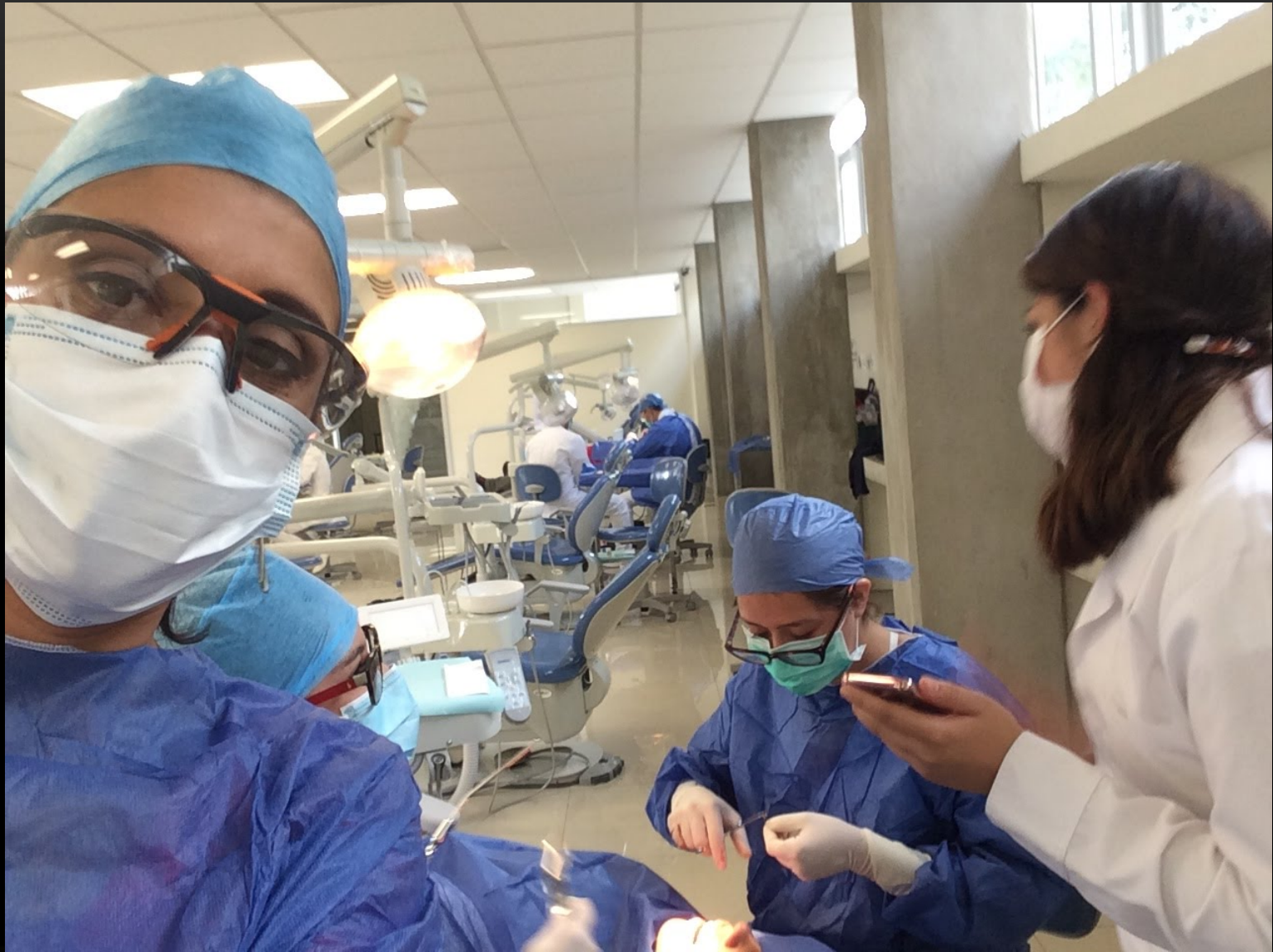

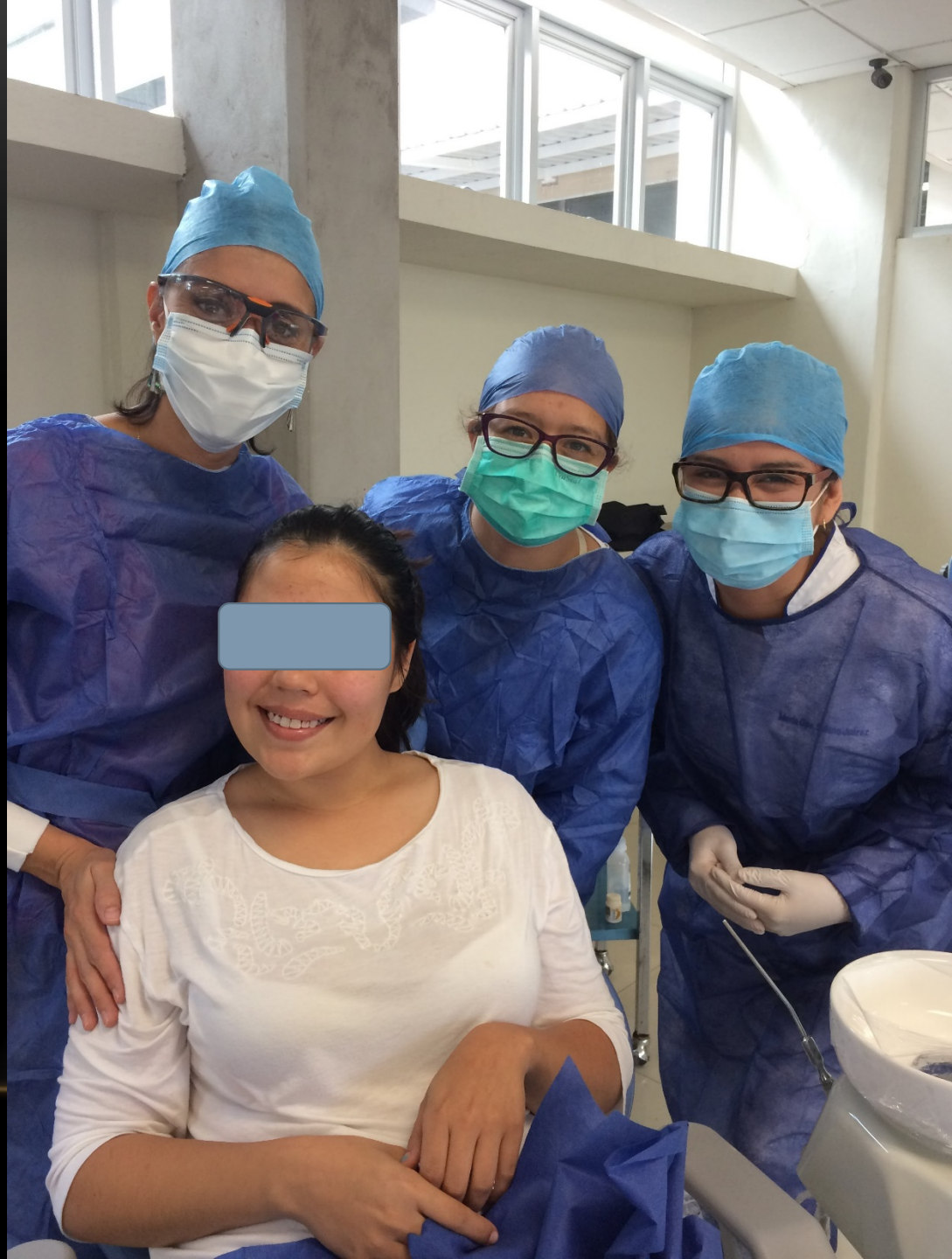1 Mes











BIBLIOGRAFÍA

Calixto Arellano F. Lino Aguilar V. De La Mata Orio I. Erupción Pasiva Alterada. Tratamiento Prótesis-Perio

Fernández González Ricardo, Arias Romero Juan, Simonneau Errando Gustavo. Erupción Pasiva Alterada. Repercusiones de la Estética Dentofacial.

Balda García Ignacio; Herrera Ureña José Ignacio; Frías López María Cruz; Carasol Campillo Miguel; Erupción Pasiva Alterada. Implicaciones Estéticas y Alternativas Terapéuticas.

Pablo Emilio Molano, Karen García Varela, María Cristina Arango de la Cruz, Caracterización Familiar de la Erupción Pasiva Alterada, Revista Colombiana de Investigación en Odontología 2015; 6 (17): 115-122.

Mario Wilckensa, Víctor Beltrán, Carolina Leivac , Francisco Donaired, Manejo quirúrgico periodontal de la erupción pasiva alterada reporte de casos, Revista Clínica de Periodoncia, Implantología y Rehabilitación Oral, 2015, 8; (2) 167-172

- Newman Michael G, Takei Henry H, Klokkevold Perry R, Carranza Fermin A. Carranza Periodontología clínica. 10^a. Edición. México: Elsevier, Mc Graw Hill; 2006
 - Lindhe Jan, Karring Thorkild, Lang Niklaus. Periodontología Clínica e Implantología Odontológica. 4^a edición. Argentina, Editorial medica panamericana; 2005
 - Glossary of Periodontal Terms. 4^a Edición; The American Academy of Periodontology, 2001. EUA
-

gracias
